Síndrome de *tako-tsubo:* un diagnóstico frecuente gracias al código IAM

M. Ángeles Sánchez[1], Judith Morellà[1], Clara Alavedra[1], Manel Bonastre[3], Araceli González[2], Encarnación Cruz[4]
[1]MEF Medicina Familiar i Comunitaria, [2]Metge Adjunt Servei d'Urgències, [3]Metge Adjunt Servei de Cardiologia. Corporació Sanitària Parc Taulí. [4]Metge Adjunt CAP Ca N'Oriac, Sabadell.

CORRESPONDÈNCIA
Nom de l'autor: M. Ángeles Sánchez Lloc de treball: Hospital de Sabadell
mail: masanchez@tauli.cat
Data recepció: 26.10.2014 Data acceptació: 20.11.2014
Forma de citació: Sánchez MA, Morellà J, Alavedra C, Bonastre M, González A, Cruz E. *Síndrome de tako-tsubo: un diagnostico frecuente gracias al código IAM.* ReMUE.c@t 2014;1(3):32-34
Available at http://webs.academia.cat/revistes_elect/view_document.php?tpd=2&i=4811

Motivo de consulta
Mujer de 58 años de edad que consulta a urgencias por dolor torácico.

Antecedentes personales
1) Fumadora de ½ paq al día desde hace aproximadamente 30 años. DA 20 paq-año
2) HTA en tratamiento farmacológico desde hace 1 año.
3) Hiperlipemia diagnosticada hace un año en tratamiento farmacológico.
4) Dorsolumbalgia crónica secundaria a escoliosis-dismetría de EEII, en tratamiento con paracetamol/tramadol.
5) No cardio ni neumopatías conocidas.
6) No ingresos previos.
7) IQ: BTB
Estado basal: vida activa, cuidadora habitual de su madre de 92 años.
Tratamiento domiciliario habitual: Enalapril 20mg/12h, Simvastatina 40mg/24h, Valium 5mg /24h, Zaldiar 37.5mg/325mg/8h, Omeprazol 20mg/24h.

Enfermedad actual
Paciente de 58 años que consulta a urgencias por cuadro de dolor centrotorácico opresivo de aproximadamente 40 minutos de duración, acompañado de vegetatismo, en contexto de estresor familiar importante (caída de su madre con fractura de fémur).

Exploración física Consciente y orientada. Eupneica en reposo con buena tolerancia al decúbito. SatO2 100% al aire.
PA: 152/92, FC: 102lpm.
AR: MV sin ruidos agregados.
AC: soplo sistólico plurifocal III/V
Abdomen anodino.

Pruebas complementarias realizadas en urgencias
ECG: Elevación de ST 2mm en cara anterior.

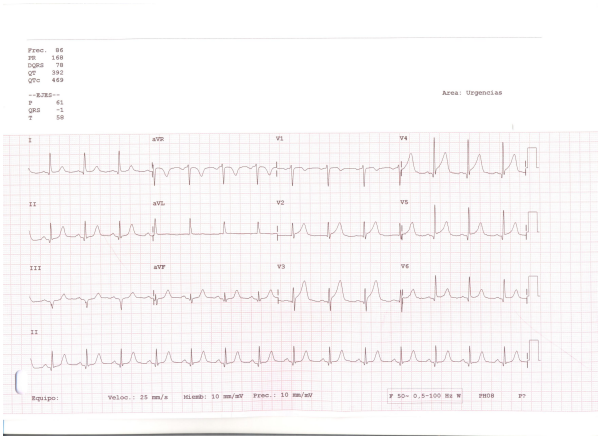

Rx tórax: No se observan imágenes sugestivas de condensación ni otros hallazgos de patología aguda.
A/S: Leucòcits *12.23 x 10^9/L, Hematies 4.78 x 10^12/L, Hemoglobina 141 g/L, Hematòcrit .43 L/L, Volum corpuscular mig 89.1 fL, Plaquetes 232 x 10^9/L, Neutròfils (%) 67.4 %, Limfòcits (%) 26 %, Eosinòfils (%) 1.1 %, Basòfils (%) .2 %, Monòcits (%) 5.3 %, Temps protrombina .98 ratio, T.Tromboplastina parcial activ 1.01 ratio, Glucosa *146 mg/dL, Urea 49 mg/dL, Creatinina .8 mg/dL, Sodi 142 mEq/L, Potassi 3.8 mEq/L,
Seriación enzimática:
1.- Creatinquinasa (CK) 119 U/L, Troponina T u.s. <3 ng/L

2.- Creatinquinasa (CK) *284 U/L, Troponina T u.s. *86 ng/L
3.- Creatinquinasa (CK) *254 U/L, Troponina T u.s. *49 ng/L
Coronariografía: Sin lesiones significativas.

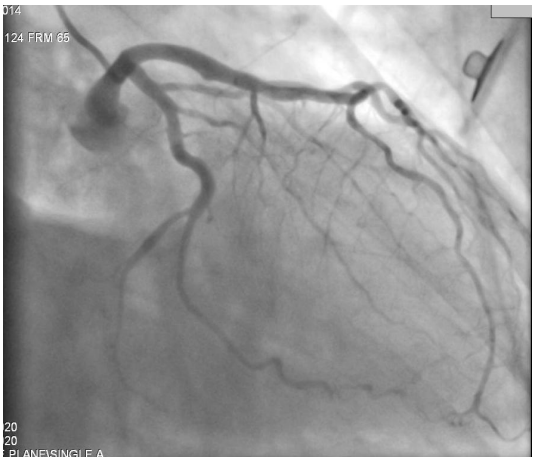

Ventriculografía: discinesia apical compatible con Sd de *tako-tsubo*.

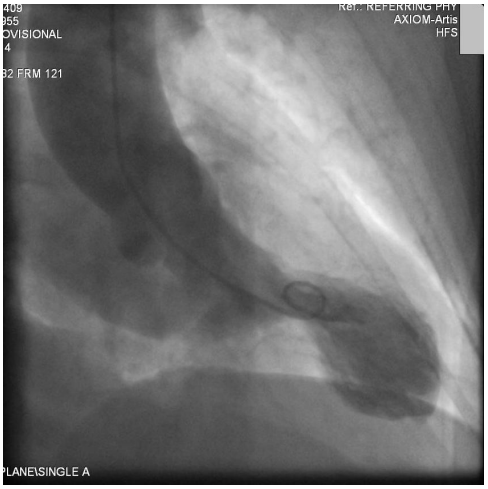

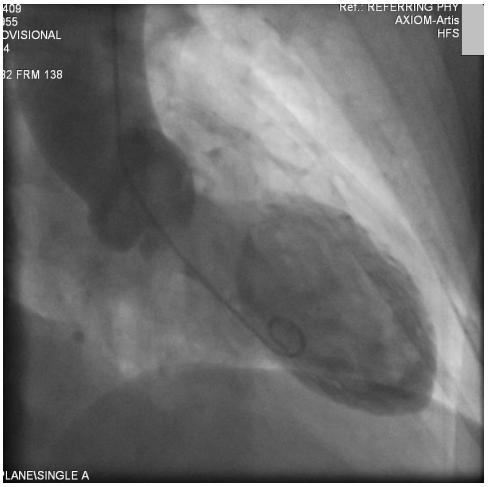

Diagnóstico diferencial en urgencias
1) IAMCEST
2) Sd *tako-tsubo*.

Evolución y pruebas complementarias realizadas fuera del servicio de urgencias
Paciente de 59 años que consulta a urgencias por cuadro de dolor centrotorácico opresivo, con vegetatismo asociado en relación con estresor familiar importante. A su llegada a urgencias (EVA 6), se realiza ECG que muestra ascenso del ST de 2mm en cara anterior, activándose codigo IAM y realizando traslado a centro de referencia de código IAM, donde se realiza coronariografía que no muestra lesiones significativas, y ventriculografía en la que destaca discinesia apical, orientándose como Sd de *tako-tsubo*. La paciente refiere no haber presentado más episodios de dolor, encontrándose totalmente asintomática desde el traslado, previamente a la realización de cateterismo.
Se decide retorno a nuestro centro, solicitando ecocardiograma para completar estudio, en el que se objetiva acinesia del segmento apical con hipocinesia de segmentos apicales de cara

septal, inferior y anterior, con tendencia a la hiperdinamia en segmentos basales, lo que condiciona FE conservada (60%), hallazgos compatibles con miocardiopatía por estrés. Durante el ingreso permanece asintomática desde el punto de vista cardiológico, decidiéndose alta a domicilio con ajuste del tratamiento farmacológico y recomendación de abandono de hábito tabáquico.

Diagnóstico final

Síndrome de *tako-tsubo*

Discusión

El Síndrome de *tako-tsubo* es una miocardiopatía por estrés que clínicamente se presenta como un síndrome coronario agudo, con dolor torácico de características típicas, cambios electrocardiográficos y elevación de enzimas de daño miocárdico. El cateterismo no presenta lesiones significativas, y la ventriculografía muestra disfunción del ventrículo izquierdo con acinesia/discinesia/hipocinesia apical e hipercontractilidad de segmentos basales.

Recibe su nombre por la forma que adquiere el corazón en la ventrículografía, similar a las cestas de cazar pulpos usadas en Japón.

Se desconoce su causa, pero se sabe que afecta más a mujeres, de entre 50 y 80 años y que generalmente el episodio va acompañado de un estresor importante.

Es un cuadro grave, que presenta riesgo para el paciente por sus posibles complicaciones (Insuficiencia cardiaca, arritmias ventriculares, shock cardiogénico, formación de trombos, rotura de la pared del ventrículo…).

Hasta ahora era una enfermedad poco frecuente, probablemente debido a un infradiagnóstico, pero la instauración del código IAM y la realización de coronariografías precoces ha hecho aumentar el diagnóstico de esta entidad, lo que permite administrar al paciente tratamiento correcto, no precisando de fibrinolítico.

Bibliografía

1) Takotsubo cardiomyopathy: a review. Veillet-Chowdhury M, Hassan SF, Stergiopoulos K. Acute Card Care. 2014 Mar;16(1):15-22.

2) Takotsubo cardiomyopathy--a clinical review. Castillo Rivera AM, Ruiz-Bailén M, Rucabado Aguilar L. Med Sci Monit. 2011 Jun;17(6):RA135-47.

3) Takotsubo cardiomyopathy: Pathophysiology, diagnosis and treatment. Komamura K, Fukui M, Iwasaku T, Hirotani S, Masuyama T. World J Cardiol. 2014 Jul 26;6(7):602-9.

4) Takotsubo syndrome (stress cardiomyopathy): an intriguing clinical condition in search of its identity. Pelliccia F, Greco C, Vitale C, Rosano G, Gaudio C, Kaski JC. Am J Med. 2014 Aug;127(8):699-704.